



Elodie STUIT TECHNICIEN DENTAIRE EQUIN - 0619814437
 1 Allée de Bois Doré 17 800 SAINT-PALAIS DE PHIOLIN
 elodentistequin@hotmail.com / www.elodentistequin.com

DATE D'INTERVENTION 13/02/2021 DATE DE RELANCE juillet 2022

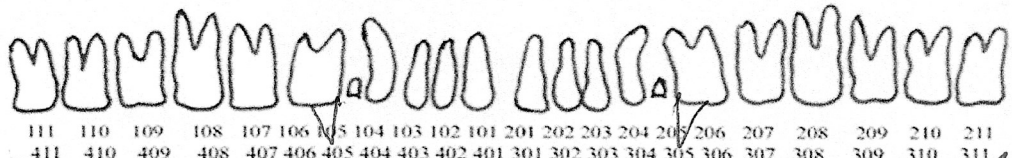
LIEU D'INTERVENTION Écurie des Agnes
 NOM DU PROPRIETAIRE Club

NOM DE L'EQUIDE VACPA AGE 12 ans SEXE F M H
 PARTICULARITE SHETLAND PONEY SELLE TRAIT ANE
 COMPORTEMENT AUX SOINS calme un peu agité fait sous tranquillisant


DIAGNOSTIC :

ARCADE DROITE (vue du cheval de face) ARCADE GAUCHE

MACHOIRE SUPERIEURE / MAXILLAIRE



MACHOIRE INFERIEURE / MANDIBULE



Surdents (pointes d'émail abrasives) : (Taille : 1-Moyennes 2-Importantes 3-Très importantes)
 Hémi-arcade supérieure droite (côté joue) 1-2-3 Hémi-arcade supérieure gauche (côté joue) 1-2-3
 Hémi-arcade inférieure droite (côté langue) 1-2-3 Hémi-arcade inférieure gauche (côté langue) 1-2-3

Dominances (pointes verticales sur la surface de mastication) :
 Mâchoire supérieure : 105+205 (ruptes) Mâchoire inférieure : 401+301 (moyennes)
 Dents tombées / usées Dents cassées / luxées

Dents de loup / Dents de cochon

Droite (105) Sortie - Incluse dans la gencive Gauche (205) Sortie - Incluse dans la gencive

Observations diverses

ADMINISTRATION D'UN TRANQUILLISANT OUI NON

Par le vétérinaire de la clinique
 Produit administré en IV / en IM / sub-lingual Quantité

PRESTATION EFFECTUEE

Nivellement dentaire Réduction des dominances Détartrage Divers

Amovements des 4 crochets

REGLEMENT NET 20 € CHEQUE à l'ordre d'Elodie STUIT ESPECES VIREMENT